

**Patientendaten**

PatientenID: XXXXXX  
Frau Vorname Nachname  
01.01.1900

**Modalität:** DVT**Aufnahmedatum:** 01.01.1900**Expositionsparameter:** 0 kV - 0 mA - 0 s - 0 mGycm<sup>2</sup>

Digitales Diagnostikzentrum GmbH

Priv.-Doz Dr. Dirk Schulze  
Prof. Dr. Dr. Dennis Rottke  
Lisa Rottke-Gohlke

Kaiser-Joseph-Straße 263  
79098 Freiburg  
Deutschland

+49 761 38098890  
freiburg@ddz-info.de  
www.ddz-info.de

**Befund vom 01.01.1900****Rechtfertigende Indikation gemäß § 83 (3) StrISchG sowie § 119 StrISchV**

Lagebestimmung, Wurzelmorphologie und Bestimmung der Mandibularkanal-Zahn-Beziehung zur weiteren Therapieplanung in Regio 38 und 48.

---

**Deskription:**

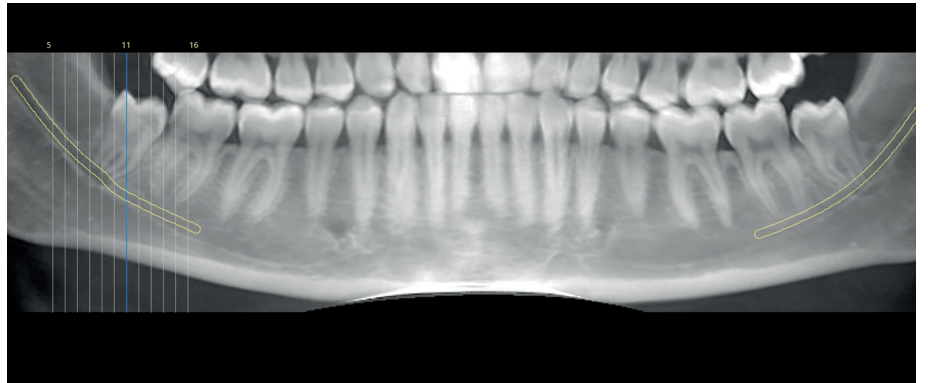
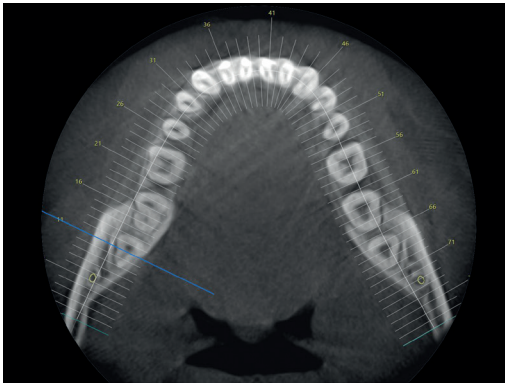
Es fehlt Zahn 18. Keine Wurzelfüllungen. Keine apikalen Parodontalraum-Erweiterungen. Kein Nachweis echter apikaler Osteolysen. Der linksseitige Mandibularkanal verläuft unter direktem Kontakt kaudal und vestibulär des apikalen Wurzeldrittels des Zahnes 38. Der rechtsseitige Mandibularkanal verläuft unter direktem Kontakt kaudal und vestibulär des apikalen Wurzeldrittels des Zahnes 48.

**Beurteilung:**

Teilweise enge Lagebeziehung zwischen 38 respektive 48 und dem entsprechenden Mandibularkanal (Abstand der rekonstruierten Querschnitte: 2 mm).

Befunder

## Topogramme



## Querschnitte

